

# ¿QUÉ PUEDE ESTAR DETERIORANDO SU FUNCIÓN PULMONAR?

## EL CUADRO CLÍNICO INICIAL GENERA SOSPECHA DE FPI

Ante el empeoramiento de sus síntomas, el neumólogo de Carolina realizó PFRs para estudiar la causa.

Las pruebas de función respiratoria muestran una alteración de la CVF y de la DL<sub>co</sub>:

PFR	
CVF*	86 %
FEV <sub>1</sub> *	97 %
FEV <sub>1</sub> /CVF	0,87
CPT*	79 %
DL <sub>co</sub> *	74 %

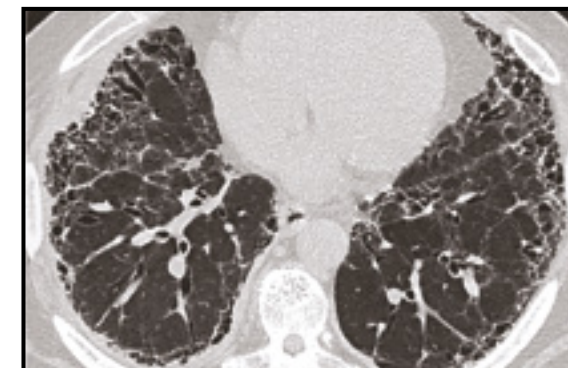
\* % del predicho.

DL<sub>co</sub>, capacidad de difusión pulmonar del monóxido de carbono; FEV<sub>1</sub>, volumen espiratorio forzado en el primer segundo; CVF, capacidad vital forzada; TCAR, tomografía axial computarizada de alta resolución; FPI, fibrosis pulmonar idiopática; EMD, equipo multidisciplinar; PFR, prueba de función respiratoria; CPT, capacidad pulmonar total; NIU, neumonía intersticial usual.

**DESPUÉS DE UNA VALORACIÓN MULTIDISCIPLINAR, EN AUSENCIA DE OTRAS CAUSAS CONOCIDAS Y CON LA EVIDENCIA RADIOLÓGICA DE UN PATRÓN NIU EN TCAR, PODEMOS CONFIRMAR EL DIAGNÓSTICO DE FPI.<sup>1,2</sup>**

## LAS PRUEBAS RADIOLÓGICAS CONFIRMAN LA SOSPECHA DE FIBROSIS PULMONAR IDIOPÁTICA

El neumólogo de Carolina detectó anomalías en la TCAR



- Existencia de panalización
- Presencia de reticulación
- Bronquiectasias de tracción
- **Características compatibles con un patrón de NIU**

**Diagnóstico: FPI**

**DETECTA LA FPI EN LOS PACIENTES LO ANTES POSIBLE<sup>2,3</sup>**

# ¿QUÉ PUEDE ESTAR DETERIORANDO SU FUNCIÓN PULMONAR?



## DATOS SOBRE CAROLINA

- 63 años
- Orientadora
- Pidió cita con su neumólogo por el empeoramiento de los síntomas respiratorios



## ANAMNESIS

- Síntomas de presentación:
  - Disnea que empeora
  - Tos crónica
- Diagnóstico previo de asma en tratamiento actual con LABA/ICs.
- Sin antecedentes familiares de FPI



## EXPLORACIÓN FÍSICA

- Crepitantes bibasales tipo velcro® en la auscultación pulmonar

# SOSPECHA FIBROSIS PULMONAR

LA FIBROSIS PULMONAR SE PUEDE DESARROLLAR EN MUCHAS EPID, COMO POR EJEMPLO<sup>4-7</sup>:

- ▶ **Fibrosis pulmonar idiopática**
  - EPI asociada a esclerosis sistémica
  - EPI asociada a artritis reumatoide
  - Otras EPI asociadas a enfermedades del tejido conjuntivo
  - Neumonitis por hipersensibilidad
  - EPI relacionadas con exposiciones
  - Neumonía intersticial idiopática inespecífica
  - Neumonía intersticial idiopática inclasificable
  - Sarcoidosis

**TODOS LOS PACIENTES CON FPI PRESENTAN FIBROSIS PULMONAR PROGRESIVA, OTROS TIPOS DE EPID PUEDEN DESARROLLAR UN FENOTIPO FIBROSANTE PROGRESIVO<sup>4,8</sup>**



Declive de la función pulmonar<sup>4</sup>



Empeoramiento de la calidad de vida<sup>4</sup>



Empeoramiento de síntomas respiratorios<sup>4</sup>

**2 a 5** años de mediana de supervivencia de la FPI<sup>2,3</sup>



Se pueden producir exacerbaciones agudas de la FPI en cualquier momento que provocan un empeoramiento repentino y grave de la función pulmonar<sup>2,6</sup>

**Bibliografía:** 1. Raghu G, Remy-Jardin M, Myers JL, et al; on behalf of the American Thoracic Society, European Respiratory Society, Japanese Respiratory Society, and Latin American Thoracic Society. Diagnosis of Idiopathic Pulmonary Fibrosis. An Official ATS/ERS/JRS/ALAT Clinical Practice Guideline. *Am J Respir Crit Care Med.* 2018;198(5):e44-e68. 2. Raghu G, Collard HR, Egan JJ, et al; on behalf of the ATS/ERS/JRS/ALAT Committee on Idiopathic Pulmonary Fibrosis. An official ATS/ERS/JRS/ALAT statement: idiopathic pulmonary fibrosis: evidence-based guidelines for diagnosis and management. *Am J Respir Crit Care Med.* 2011;183(6):788-824. 3. Molina-Molina M, Aburto M, Acosta O, et al. Importance of early diagnosis and treatment in idiopathic pulmonary fibrosis. *Expert Rev Respir Med.* 2018;12(7):537-539. 4. Cottin V, Hirani NA, Hotchkiss DL, et al. Presentation, diagnosis and clinical course of the spectrum of progressive-fibrosing interstitial lung diseases. *Eur Respir Rev.* 2018;27(150):pii:180076. 5. Demedts M, Wells AU, Antó JM, et al. Interstitial lung diseases: an epidemiological overview. *Eur Respir J Suppl.* 2001;32:2s-16s. 6. Ley B, Collard HR, King TE Jr. Clinical course and prediction of survival in idiopathic pulmonary fibrosis. *Am J Respir Crit Care Med.* 2011;183(4):431-440. 7. Wells AU, Brown KK, Flaherty KR, et al. What's in a name? That which we call IPF, by any other name would act the same. *Eur Respir J.* 2018;51(5):1800692. 8. Flaherty KR, Brown KK, Wells AU, et al. Design of the PF-ILD trial: a double-blind, randomised, placebo-controlled phase III trial of nintedanib in patients with progressive fibrosing interstitial lung disease. *BMJ Open Res.* 2017;4(1):e000212.